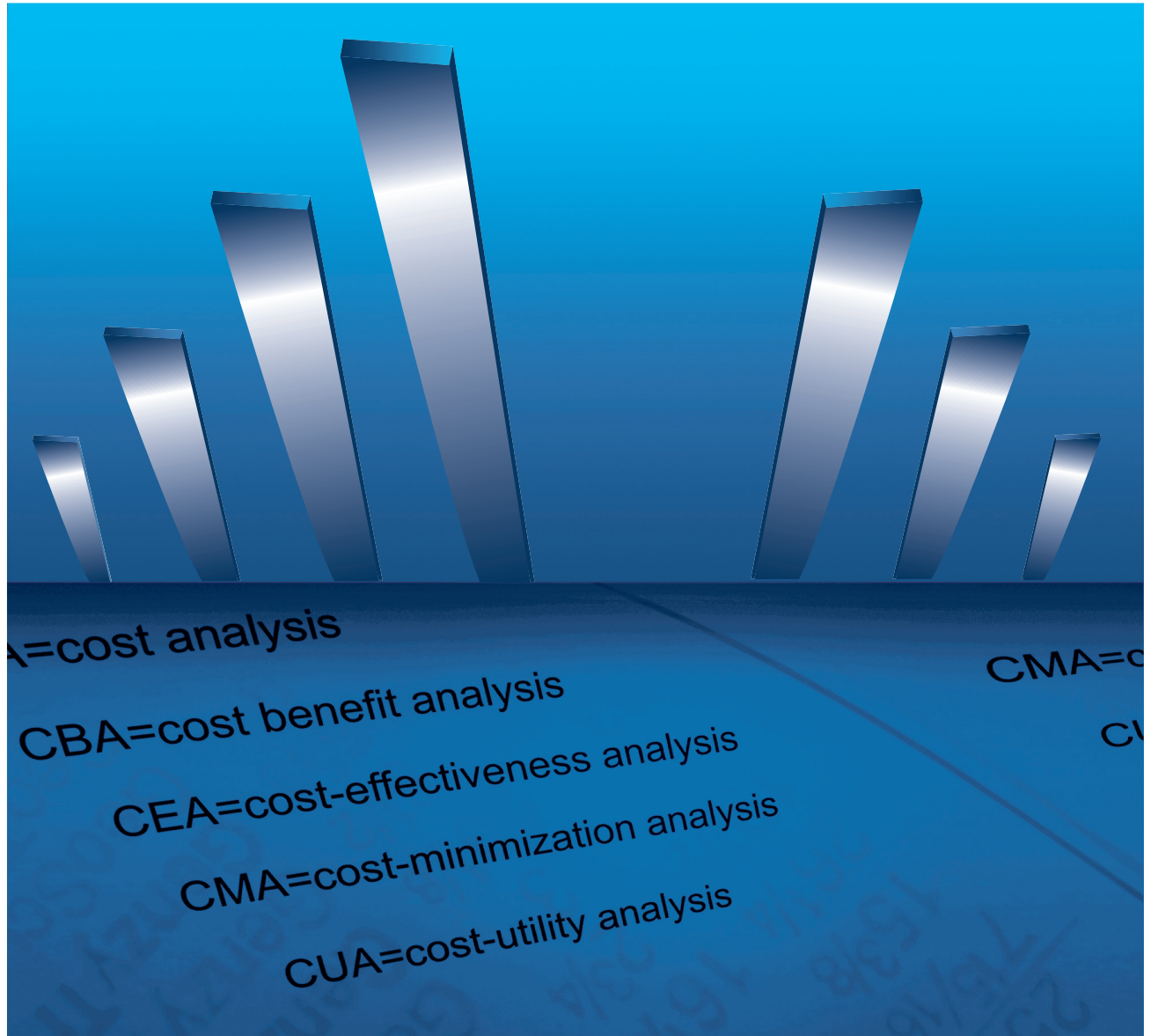


Фармакоэкономика

современная фармакоэкономика и фармакоэпидемиология



PHARMACOECONOMICS. Modern Pharmacoeconomics and Pharmacoepidemiology

ISSN 2070-4909

2018 Vol. 11 No2

www.pharmacoeconomics.ru

- Фармакоэкономическое исследование применения препарата нилотиниб у больных с хроническим миелоидным лейкозом во второй линии терапии
- Внедрение медицинских изделий в практику здравоохранения и возмещение затрат на их закупку: европейский опыт

№2 **Том 11**
2018

Медицинская и экономическая эффективность различных способов ликвидации петлевой илеостомы

Веселов А. В., Ачкасов С. И., Сушков О. И., Москалев А. И., Ланцов И. С.

Федеральное государственное бюджетное учреждение «Государственный научный центр колопроктологии имени А. Н. Рыжих» Министерства здравоохранения Российской Федерации (ФГБУ «ГНЦК им. А. Н. Рыжих» Минздрава России) (ул. Саляма Адилы, д. 2, Москва 123423, Россия)

Резюме

В условиях оптимизации финансирования медицинской отрасли, внедрения одноканального финансирования и системы страховой медицины в России возникает необходимость вести грамотный финансовый учет материальных затрат. **Цель** – сравнить экономическую эффективность различных способов ликвидации петлевой илеостомы. **Материалы и методы.** В исследование включено 327 пациентов, которые были рандомизированы в три группы. В группе 1 закрытие илеостомы выполнено ручным способом с формированием илео-илеоанастомоза по типу «конец-в-конец», во группе 2 наложение анастомоза осуществлялось по типу «бок-в-бок», в группе 3 использовалась аппаратная методика формирования анастомоза. **Результаты.** Усредненные затраты лечения на одного пациента в группах 1 и 2 составили 131704,90 руб. и 145473,70 руб. соответственно, в то время как в группе 3 стоимость была выше – 167443,60 руб. ($p < 0,001$). Увеличение стоимости в группе 3 в основном было обусловлено стоимостью одноразового сшивающего аппарата и кассет. **Выводы.** Формирование ручного илео-илеоанастомоза по типу «конец-в-конец» было экономически более выгодным в сравнении с другими способами. Использование аппаратной методики оказалось самым дорогим методом ликвидации петлевой илеостомы за счет стоимости расходных материалов.

Ключевые слова

Закрытие двухствольной илеостомы, ликвидация превентивной илеостомы, закрытие илеостомы, илеостомия по Торнболлу, формирование илео-илеоанастомоза, ручной анастомоз, аппаратный анастомоз, стоимость закрытия илеостомы.

Статья поступила: 09.04.2018 г.; в доработанном виде: 15.05.2018 г.; принята к печати: 20.06.2018 г.

Конфликт интересов

Финансирование исследования осуществлялось за счет средств ФГБУ «ГНЦ Колопроктологии им. А. Н. Рыжих». Спонсоры к выполнению исследования не привлекались.

Все авторы сделали эквивалентный вклад в подготовку публикации.

Для цитирования

Веселов А. В., Ачкасов С. И., Сушков О. И., Москалев А. И., Ланцов И. С. Медицинская и экономическая эффективность различных способов ликвидации петлевой илеостомы. *ФАРМАКОЭКОНОМИКА. Современная фармакоэкономика и фармакоэпидемиология.* 2018; 11 (2): 38-43. DOI: 10.17749/2070-4909.2018.11.2.038-043.

Clinical and economic efficiency of the loop ileostomy closure by various methods

Veselov A. V., Achkasov S. I., Sushkov O. I., Moskalev A. I., Lantsov I. S.

State Scientific Centre of Coloproctology named after A. N. Ryzhih (2 Salyama Adilya Str., Moscow 123423, Russia)

Summary

In the context of optimizing the financial mechanisms of the national healthcare system, introducing the single-channel financial principle and further developing the insurance-based medicine in Russia, a competent financial accounting becomes an important element of the entire healthcare system. **Aim** – compare the economic effectiveness of various methods of closing a loop ileostomy. **Materials and methods.** The study included 327 patients randomized into 3 groups. In group 1, the closure of an ileostomy was performed manually with the formation of an end-to-end ileo-ileoastomosis; in group 2, the anastomosis was formed in the "side by side" manner; and in group 3, a semi-automated surgical technique was used for the anastomosis formation. **Results.** The average cost of the treatments (per patient) in groups 1 and 2 was 131,704.90 rubles. and 145,473.70 rubles, respectively, while in group 3, the cost was higher – 167,443.60 rubles ($p < 0,001$). This cost increase in Group 3 was mainly due to the cost of a disposable stapler and cassettes. **Conclusion.** The formation of a manual ileo-ileoanastomosis of the end-to-end type was less budget-consuming in comparison with the other methods. The semi-automated procedure based on disposable parts was the most expensive method of closing a loop ileostomy.

Key words

Loop ileostomy closure, reversal ileostomy closure, ileostomy closure, manually sutured anastomosis, stapled anastomosis, ileostomy closure cost.

Received: 09.04.2018; in the revised form: 15.05.2018; accepted: 20.06.2018.

Conflict of interests

The study was funded by the State Scientific Center of Coloproctology n.a. Ryzhikh. Other sponsors were not involved in the study funding.

All authors made equivalent contributions to the preparation of the publication.

For citation

Veselov A. V., Achkasov S. I., Sushkov O. I., Moskalev A. I., Lantsov I. S. Clinical and economic efficiency of the loop ileostomy closure by various methods. FARMAKOEKONOMIKA. Modern pharmacoeconomics and pharmacoepidemiology. [FARMAKOEKONOMIKA. Sovremennaya farmakoeconomika i farmakoepidemiologiya]. 2017; 11 (2): 38-43 (in Russian). DOI: 10.17749/2070-4909.2018.11.2.038-043.

Corresponding author

Address: 2 Salyama Adilya Str., Moscow 123423, Russia.

E-mail address: info@gnck.ru (Lantsov I. S.).

Введение

Формирование превентивной илеостомы позволяет снизить частоту развития клинически значимой несостоятельности колоректального анастомоза (НА) с 40 до 5,5% ($p=0,02$) [1]. Реконструктивно-пластические операции, выполняемые при ликвидации двухствольной илеостомы, не лишены риска развития послеоперационных осложнений, частота развития которых может достигать 30% [2-11,12]. Помимо учета послеоперационных осложнений, важнейшим аспектом восстановительного лечения является вопрос непосредственных затрат на лечение. В условиях оптимизации финансирования медицинской отрасли вопрос максимального сохранения денежных средств представляет довольно сложную проблему. Внедрение принципа одноканального финансирования и системы страховой медицины в России диктует необходимость вести грамотный финансовый учет, в т.ч. материальный расчет при развитии послеоперационных осложнений. При этом просчитать экономическую целесообразность внедрения того или иного метода ликвидации двухствольной илеостомы довольно сложно, так как в каждой стране действуют свои системы здравоохранения и финансирования. Подобного рода исследования проводились на территории стран Евросоюза и США, где внедрена система страховой медицины. В Российской Федерации проводились медико-экономические исследования, посвященные операциям, выполняемым по поводу рака ободочной кишки [13,14], при этом применению того или иного метода закрытия двухствольной илеостомы в России посвящено не так много исследований, тем более тем, освещающих их экономическую эффективность.

Цель исследования – сравнение экономической эффективности различных способов ликвидации петлевой илеостомы.

Материалы и методы

В ФГБУ «ГНЦ Колопроктологии им. А.Н. Рыжих» Минздрава России (ГНЦК) в период с октября 2015 г. по декабрь 2017 г. было проведено проспективное, одноцентровое, рандомизированное исследование.

В исследовании сравнивались три принципиально различных метода закрытия превентивной илеостомы. В соответствии со способом формирования пациенты были распределены в три независимые группы. В 1-й группе пациентов накладывался ручной илео-илеоанастомоз по типу «конец-в-конец». Формирование анастомоза могло осуществляться с пересечением кишки и фор-

мированием циркулярного илео-илеоанастомоза или в 3/4 по Мельникову. Больным 2-й группы тонко-тонкокишечный анастомоз также накладывался ручным способом, но формирование анастомоза происходило по типу «бок-в-бок» как анти-, так и илеоперистальтически. В 3-й группе наблюдений использовалась аппаратная методика формирования илео-илеоанастомоза с использованием линейного сшивающе-режущего аппарата и двух кассет с 3D-скобками. Все анастомозы, сформированные ручным способом, были двухрядными с использованием полифиламентной плетеной нити 3/0 на атравматической игле.

В итоговый анализ вошли 104 пациента из 1-й группы, 103 – из 2-й группы и 120 больных 3-й группы. Статистически значимых различий между группами по полу, возрасту, индексу массы тела (ИМТ), характеру основного заболевания не было.

Основные нозологические единицы, по поводу которых выполнены выведение илеостомы, представлены на **рисунке 1**.

Все пациенты, подвергшиеся ликвидации петлевой илеостомы, наблюдались в течение всего послеоперационного периода непосредственно до выписки из стационара.

В настоящее время, согласно постановлению Правительства Российской Федерации № 1492 от 08 декабря 2017 г., в рамках программы государственных гарантий бесплатного оказания гражданам медицинской помощи норматив финансовых затрат на лечение одного законченного случая по поводу ликвидации превентивной илеостомы составил 154 930 руб. по г. Москве. Стандартный подход постоплаты, исходя из количества проведенных пациентом койко-дней, который имел место ранее, в настоящее время не применяется. На стационарном этапе оказания высокотехнологичной медицинской помощи (ВМП) до настоящего времени обсуждается вопрос оптимизации методов лечения. В каждой отдельной медицинской организации схожие нозологические формы получают разный объем медицинской помощи, в связи с чем отличается затратная часть на выполнение конкретной технологии [28]. Учитывая данное обстоятельство, сравнительный экономический расчет многих медицинских аспектов может быть затруднен. Однако в сумму, которая предусмотрена на лечение пациента, заложены все издержки: стоимость оперативного вмешательства, послеоперационное лечение, не прямые затраты на содержание здания, оплата труда медицинского персонала и административного аппарата. Таким образом, в указанную сумму входят прямые и косвенные затраты. Расчет прямых затрат

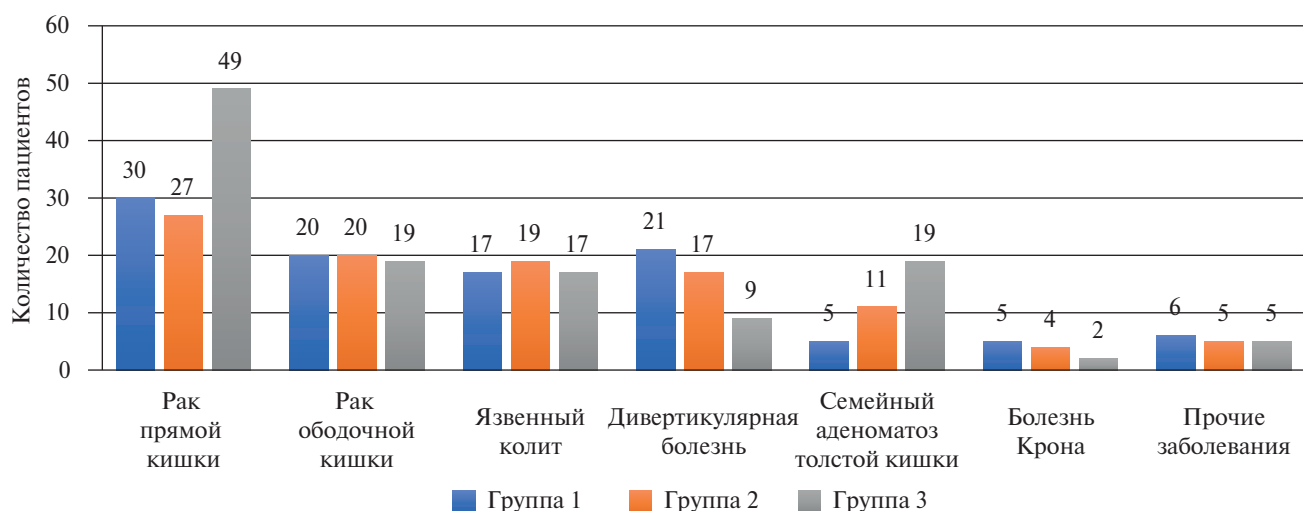


Рисунок 1. Распределение пациентов в группах по характеру основного заболевания.

Figure 1. Patient distribution by the principal diagnosis.

может быть осуществлен, в частности, при развитии послеоперационных осложнений. Вычисление косвенных затрат подразумевает наличие множества скрытых подпунктов, которые содержат в себе информацию: о трудозатратах персонала, который измеряется в условных единицах труда (УЕТ), амортизации оборудования, средств, которые расходуются на содержание здания медицинской организации (рис. 2).

С учетом вариабельности косвенных финансовых затрат, которые могут значительно различаться в зависимости от субъекта Российской Федерации, нами принято решение не включать их в анализ. При этом прямые финансовые затраты относительно сопоставимы между различными отделениями медицинских организаций. Так, стоимость оперативного обеспечения, медикаментов в государственных медицинских организациях находится примерно в одинаковой ценовой категории, так как их покупка совершается путем электронных торгов на единой площадке госу-

дарственных закупок. Все расчеты, приведенные в результате анализа, носят ознакомительный характер, они актуальны лишь на момент расчета и не являются точным отражением экономической действительности в условиях инфляции и экономической конъюнктуры рынка. В качестве статистических способов расчета использовались общеэкономические методы: сравнение арифметических разниц, а также статистические методы средних и относительных величин.

Результаты

После ликвидации петлевой илеостомы пациенты проходили лечение в условиях хирургического стационара. Частота развития осложнений в 1-й, 2-й и 3-й группах составила 14,4; 18,4 и 11,6% соответственно ($p \geq 0,05$) (табл. 1).

Среднее значение прямых затрат хирургического вмешательства включено в расчет и, в зависимости от способа формирова-

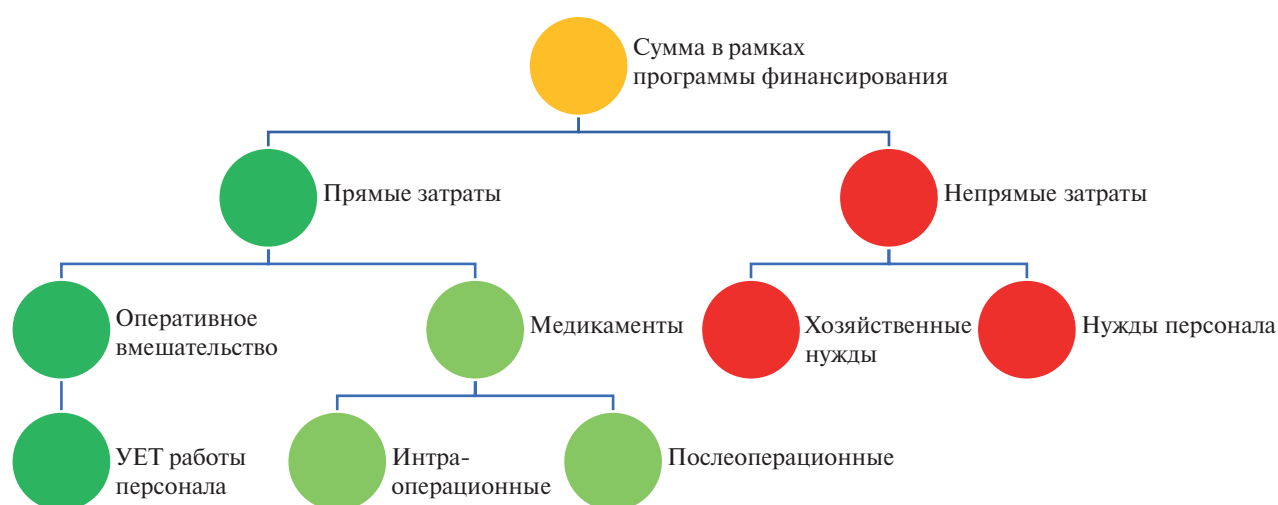


Рисунок 2. Упрощенная схема распределения государственных финансовых затрат.

Примечание. УЕТ – условные единицы труда.

Figure 2. A simplified scheme of budget spending.

Note. UET – arbitrary units of work force.

Таблица 1. Структура послеоперационных осложнений в зависимости от способа формирования анастомоза.

Table 1. Postoperative complications in different techniques of anastomosis formation.

Группа пациентов	Виды осложнений				Частота осложнений
	НПЖКТ	ИОХВ	Кровотечение	НА	
1-я (n=104)	10 (9,7%)	4 (3,8%)	0 (0%)	1 (1%)	15 (14,4%)
2-я (n=103)	14 (13,6%)*	3 (2,9%)	1 (1%)	1 (1%)	19 (18,4%)
3-я (n=120)	6 (5%)	4 (3,3%)	3 (2,5%)	1 (0,8%)	14 (11,6%)

* $p < 0,05$ НПЖКТ – нарушение проходимости желудочно-кишечного тракта; ИОХВ – инфекция в области хирургического вмешательства; НА – несостоятельность анастомоза.

* $p < 0,05$ НПЖКТ – bowel obstruction; ИОХВ – surgery wound infection; НА – anastomosis failure.

Таблица 2. Прямые затраты на проведение оперативного вмешательства (руб.).

Table 2. Direct costs of surgical intervention (rubles).

Группа	Способ формирования анастомоза	Стоимость операции, руб.	Количество пациентов	Итого, руб
1-я	Конец-в-конец	75376,77	104	7839184,08
2-я	Бок-в-бок	75376,77	103	7763807,31
3-я	Аппаратный	109441,01	120	13132921,2

Таблица 4. Средняя стоимость лечения пациента с учетом стоимости оперативного вмешательства.

Table 4. The average cost of treatment including the cost of surgery.

Показатель	Группы пациентов		
	1-я группа	2-я группа	3-я группа
Количество пациентов	104	103	120
Количество пациентов без осложнений	89	84	106
Количество пациентов с осложнениями	15	19	14
Средняя стоимость лечения пациента с осложнением, руб.	159593,2*	221634,7	219947,7
Средняя стоимость лечения пациента без осложнений, руб.	127111,5**	131012,8**	161847
Средневзвешенная стоимость лечения пациента, руб.	131704,9**	145473,7**	167433,6

* $p < 0,05$; ** $p < 0,001$, μ – среднее значение.

* $p < 0,05$; ** $p < 0,001$, μ – the average value.

ния илео-илеоанастомоза в условиях ГНЦК, составила: 75376,77 руб. в случае формирования ручного илео-илеоанастомоза и 109441,01 руб. при использовании линейного сшивающе-режущего аппарата (табл. 2).

Анализ данных по стоимости проводился при помощи формулы с учетом стоимости медикаментов, послеоперационного койко-дня и стоимости оперативного вмешательства.

$E = \text{суммарная стоимость медикаментов} + \text{стоимость 1 койко-дня} \times n \text{ койко-дней} + \text{стоимость оперативного вмешательства}$, где E – средне-взвешенная стоимость лечения, стоимость 1 койко-дня составляет 6 720 руб., стоимость оперативного вмешательства 75 376, 77 руб. и 109 441, 01 руб. для ручного и аппаратного закрытия илеостомы соответственно.

При сравнении средней стоимости лечения различных групп пациентов отмечается удорожание процесса лечения с использованием аппаратного способа за счет стоимости расходных материалов. Аналогичная тенденция отмечается в случае попарного сравнения групп при лечении пациентов с осложнениями и без осложнений. Среди групп минимальная стоимость лечения была зарегистрирована в 1-й группе, где формирование тонко-тонкокишечного анастомоза было выполнено по типу «конец-в-конец» (табл. 4).

Обсуждение

К настоящему времени известны сравнительные исследования, проведенные в нашей стране, оценивающие непосредственные результаты различных способов закрытия петлевой илеостомы, в т.ч. частоту развития послеоперационных осложнений. В проти-

воположность этому, работы, посвященные анализу экономической эффективности при выполнении подобных операций, отсутствуют. Проведение данного исследования, по нашему мнению, весьма актуально, так как для внедрения в рутинную клиническую практику необходимо всестороннее изучение и оценка медицинской технологии, включая оценку непосредственных затрат на выполнение конкретной медицинской технологии. Закрытие петлевой илеостомы в ГНЦК является рутинной процедурой, но выполняется оно различными способами ввиду индивидуальных предпочтений хирургов в зависимости от хирургической ситуации. Именно поэтому чрезвычайно важно было ответить на вопрос: какой из способов формирования анастомоза при закрытии превентивной илеостомы лучший? При этом нас интересовал как клинический, так и экономический аспект этой проблемы.

Результаты проведенного исследования свидетельствуют о том, что формирование ручного илео-илеоанастомоза по типу «конец-в-конец» является самым экономически выгодным способом – 131 704,9 руб. В исследовании Horisberger с соавт. [15] была продемонстрирована экономическая эффективность аппаратного способа закрытия илеостомы, которая составила 4 703 €, когда при ручном способе она составила 5 355 € за счет сокращения времени работы операционной комнаты. В другом исследовании Hull с соавт. [16] также была продемонстрирована экономическая рациональность аппаратного способа, начиная с этапа оперативного вмешательства, где уменьшение времени операции даже на 15 мин. позволяет сэкономить порядка 241 \$. В реальной клинической практике в Российской Федерации расходы на оплату труда персонала и затраты на функционирование операционной

значительно ниже, чем в европейских странах, в связи с чем сокращение времени оперативного вмешательства не может быть значимым фактором для снижения расходов. Шельгин Ю. А. и соавт. [17] показали, что уменьшение времени пребывания пациента на два дня в стационаре потенциально позволяет сэкономить 100 € на каждого пациента при оплате по факту законченного случая. Согласно результатам нашего исследования этот факт не находит своего подтверждения.

Несмотря на меньшую частоту осложнений, которую обеспечивает аппаратная методика, она оказалась более затратной по сравнению с ручными способами. Следует отметить, что во время оперативного вмешательства использовался одноразовый линейный швннюще-режущий аппарат, что само по себе может существенно увеличивать стоимость лечения. Возможно, при использовании многоразовых аппаратов конечная стоимость могла бы стать меньше.

Данное исследование проведено лишь в одном государственном центре, где сосредоточена большая часть стомированных пациентов, выстроена логистическая цепь по маршрутизации пациентов, ведется постоянный их учет. Меньшая частота послеоперационных осложнений [3,11,17-24,25-27], вероятно, может быть связана с тем, что у оперирующих хирургов доведена до совершенства техника данного хирургического вмешательства. До настоящего времени не проводилась оценка обучаемости хи-

рургов, однако минимальным порогом для достижения постоянства в результатах по закрытию превентивной илеостомы, по нашему мнению, составляет 60 и более подобных оперативных вмешательств в год. Доказано, что опытный хирург имеет в своей практике меньшее число послеоперационных осложнений в сравнении с молодыми хирургами, у которых медиана выполненных оперативных вмешательств составляет 5 [22]. Необходимость расширения доказательной базы может инициировать волну подобных исследований среди многих государственных центров, где также аккумулируется данная категория пациентов-носителей илеостомы.

Несмотря на меньшее число послеоперационных осложнений при использовании аппаратной методики, она не показала своей экономической эффективности по сравнению с ручными способами, оставаясь самой дорогой методикой при закрытии петлевой илеостомы ($p < 0,05$). Использование аппарата позволяет минимизировать частоту развития послеоперационных осложнений, особенно нарушение проходимости желудочно-кишечного тракта. Не исключено, что при изменении схемы финансирования, в частности с увеличением в структуре затрат средств на оплату труда персонала, ситуация может в корне измениться. Именно поэтому, несмотря на проведенное исследование, нельзя однозначно утверждать об абсолютных преимуществах того или иного метода ликвидации петлевой илеостомы.

Литература:

- Ulrich A. B. et al. Diverting stoma after low anterior resection: more arguments in favor. *Dis. Colon Rectum*. 2009; 52 (3): 412-418.
- Amin S. N., Armitage N. C., Scholefield J. H. M.A.M. Defunctioning loop ileostomy and stapled side-to-side closure has low morbidity. *R. Coll. Surg. Engl*. 2001; 83: 246-249.
- Hirotooshi Hasegawa Simon Radley, Dion G. Morton, Michael R. B. Keighley Stapled Versus Sutured Closure of Loop Ileostomy A Randomized Controlled Trial. *Ann Surg*. 2000; 231 (2): 202-204.
- Bain I. M., Patel R., Keighley M. R. Comparison of sutured and stapled closure of loop ileostomy after restorative proctocolectomy. *Annals of The Royal College of Surgeons of England*. 1996; 78 (6): 555-556.
- Feinberg S. M., McLeod R. S., Cohen Z. Complications of loop ileostomy. *Am. J. Surg. United States*. 1987; 153 (1): 102-107.
- Wong K. S. et al. Loop ileostomy closure after restorative proctocolectomy: Outcome in 1,504 patients. *Dis. Colon Rectum*. 2005; 48 (2): 243-250.
- Kann B. Early Stomal Complications. *Clin. Colon Rectal Surg*. 2008; 21 (): 023-030.
- Harris D. et al. Complications and mortality following stoma formation. *Ann. R. Coll. Surg. Engl*. 2005; 87 (6): 427-431.
- Robertson I. et al. Prospective analysis of stoma-related complications. *Color. Dis*. 2005; . 7 (3): 279-285.
- Kock N. G. Intra-abdominal "reservoir" in patients with permanent ileostomy: Preliminary observations on a procedure resulting in fecal "continence" in five ileostomy patients. *Arch. Surg*. 1969; 99 (2): 223-231.
- Loffler T. et al. HAnd Suture Versus STAppling for Closure of Loop Ileostomy (HASTA Trial): results of a multicenter randomized trial (DRKS00000040). *Ann Surg*. 2012; 256 (5): 826-828.
- Luglio G. et al. Ileostomy reversal with handsewn techniques. Short-term outcomes in a teaching hospital. *Int. J. Colorectal Dis*. 2017; 32 (1): 113-118.
- Сушков О.И. Результаты лапароскопических операций по поводу рака правой половины ободочной кишки: 04200602537. М. 2006; 158 с.
- Воробьев Г.И., Шельгин Ю.А., Фролов С.Ф., Сушков О.И. Оценка экономической эффективности применения лапароскопических технологий при выполнении правосторонней гемиколэктомии по поводу рака. *Эндоскопическая хирургия*. 2007;. 13 (1): 26.
- Horisberger K., Beldi G., Candinas D. Loop ileostomy closure: comparison of cost effectiveness between suture and stapler. *World J Surg*. 2010; 34 (12): 2867-2871.
- Tracy L. Hull Ingrid Kobe, Victor W. Fazio Comparison of Handsewn with Stapled Loop Ileostomy Closures. *Dis. Colon Rectum*. 1995; 39 (10):1086-9.
- Shelygin Y. A., Chernyshov S. V., Rybakov E. G. Stapled ileostomy closure results in reduction of postoperative morbidity. *Tech Coloproctol*. 2010; 14 (1): 19-23.
- Huser N. et al. Systematic review and meta-analysis of the role of defunctioning stoma in low rectal cancer surgery. *Ann Surg*. 2008; 248 (1): 52-60.
- Man V. C. et al. Morbidities after closure of ileostomy: analysis of risk factors. *Int J Color. Dis*. 2016; 31 (1): 51-57.
- Gaetano Luglio, Stefan D. Holubar, Robert R. Cima, Heidi Nelson. Loop Ileostomy Reversal After Colon and Rectal Surgery. *Arch Surg*. 2011; 146 (10): 1191-6.
- Leung T. T. et al. Comparison of stapled versus handsewn loop ileostomy closure: a meta-analysis. *J Gastrointest Surg*. 2008; 12 (5): 939-944.
- Poskus E. et al. Complications after Loop Ileostomy Closure: A Retrospective Analysis of 132 Patients. *Viszeralmedizin*. 2014; 30 (4): 276-280.
- Mennigen R. et al. Morbidity of loop ileostomy closure after restorative proctocolectomy for ulcerative colitis and familial adenomatous polyposis: a systematic review. *J Gastrointest Surg*. 2014; 18 (12): 2192-2200.
- Markides G. A. et al. Meta-analysis of handsewn versus stapled reversal of loop ileostomy. *ANZ J Surg*. 2015; 85 (4): 217-224.
- Mansfield S. D. et al. Complications of loop ileostomy closure: a retrospective cohort analysis of 123 patients. *World J Surg*. 2008; 32 (9): 2101-2106.
- Williams L. A. et al. The outcome of loop ileostomy closure: a prospective study. *Color. Dis*. 2008; 10 (5): 460-464.
- Шельгин Ю.А. et al. Роль антибиотикопрофилактики при ликвидации превентивных кишечных стом. *Колопроктология*. 2016; 2 (56): 25-31.
- Шельгин Ю.А., Веселов А.В., Сербина А.А. Основные направления организации специализированной колопроктологической помощи. *Колопроктология*. 2017; 1 (59): 76-81.

References:

- Ulrich A. B. et al. Diverting stoma after low anterior resection: more arguments in favor. *Dis. Colon Rectum*. 2009; 52 (3): 412-418.
- Amin S. N. Armitage N. C., Scholefield J. H. M.A.M. Defunctioning loop ileostomy and stapled side-to-side closure has low morbidity. *R. Coll. Surg. Engl*. 2001; 83: 246-249.
- Hirotooshi Hasegawa Simon Radley, Dion G. Morton, Michael R. B. Keighley Stapled Versus Sutured Closure of Loop Ileostomy A Randomized Controlled Trial. *Ann Surg*. 2000; 231 (2): 202-204.
- Bain I. M., Patel R., Keighley M. R. Comparison of sutured and stapled closure of loop ileostomy after restorative proctocolectomy. *Annals of The Royal College of Surgeons of England*. 1996; 78 (6): 555-556.
- Feinberg S. M., McLeod R. S., Cohen Z. Complications of loop ileostomy. *Am. J. Surg. United States*. 1987; 153 (1): 102-107.
- Wong K. S. et al. Loop ileostomy closure after restorative proctocolectomy: Outcome in 1,504 patients. *Dis. Colon Rectum*. 2005; 48 (2): 243-250.
- Kann B. Early Stomal Complications. *Clin. Colon Rectal Surg*. 2008; 21 () : 023-030.
- Harris D. et al. Complications and mortality following stoma formation. *Ann. R. Coll. Surg. Engl*. 2005; 87 (6): 427-431.
- Robertson I. et al. Prospective analysis of stoma-related complications. *Color. Dis*. 2005; 7 (3): 279-285.
- NG K. Intra-abdominal "reservoir" in patients with permanent ileostomy: Preliminary observations on a procedure resulting in fecal "continence" in five ileostomy patients. *Arch. Surg*. 1969; 99 (2): 223-231.
- Loffler T. et al. HAnd Suture Versus STAppling for Closure of Loop Ileostomy (HASTA Trial): results of a multicenter randomized trial (DRKS00000040). *Ann Surg*. 2012; 256 (5): 826-828.
- Luglio G. et al. Ileostomy reversal with handsewn techniques. Short-term outcomes in a teaching hospital. *Int. J. Colorectal Dis*. 2017; 32 (1): 113-118.
- Sushkov O. I. Results of laparoscopic operations for cancer of the right colon: 04200602537 [Rezultaty laparoskopicheskikh operacij po povodu raka pravoj poloviny obodochnoj kishki: 04200602537 (in Russian)]. Moscow. 2006; 158 s.
- Vorob'ev G. I., Shelygin Yu. A., Frolov S. F., Sushkov O. I. *Ehndoskopicheskaya hirurgiya* (in Russian). 2007; 13 (1): 26.
- Horisberger K., Beldi G., Candinas D. Loop ileostomy closure: comparison of cost effectiveness between suture and stapler. *World J Surg*. 2010; 34 (12): 2867-2871.
- Tracy L. Hull Ingrid Kobe, Victor W. Fazio Comparison of Handsewn with Stapled Loop Ileostomy Closures. *Dis. Colon Rectum*. 1995; 39 (10): 1086-9.
- Shelygin Y. A., Chernyshov S. V., Rybakov E. G. Stapled ileostomy closure results in reduction of postoperative morbidity. *Tech Coloproctol*. 2010; 14 (1): 19-23.
- Huser N. et al. Systematic review and meta-analysis of the role of defunctioning stoma in low rectal cancer surgery. *Ann Surg*. 2008; 248 (1): 52-60.
- Man V. C. et al. Morbidities after closure of ileostomy: analysis of risk factors. *Int J Color. Dis*. 2016; 31 (1): 51-57.
- Gaetano Luglio, Stefan D. Holubar, Robert R. Cima, Heidi Nelson. Loop Ileostomy Reversal After Colon and Rectal Surgery. *Arch Surg*. 2011; 146 (10): 1191-6.
- Leung T. T. et al. Comparison of stapled versus handsewn loop ileostomy closure: a meta-analysis. *J Gastrointest Surg*. 2008; 12 (5): 939-944.
- Poskus E. et al. Complications after Loop Ileostomy Closure: A Retrospective Analysis of 132 Patients. *Viszeralmedizin*. 2014; 30 (4): 276-280.
- Mennigen R. et al. Morbidity of loop ileostomy closure after restorative proctocolectomy for ulcerative colitis and familial adenomatous polyposis: a systematic review. *J Gastrointest Surg*. 2014; 18 (12): 2192-2200.
- Markides G. A. et al. Meta-analysis of handsewn versus stapled reversal of loop ileostomy. *ANZ J Surg*. 2015; 85 (4): 217-224.
- Mansfield S. D. et al. Complications of loop ileostomy closure: a retrospective cohort analysis of 123 patients. *World J Surg*. 2008; 32 (9): 2101-2106.
- Williams L. A. et al. The outcome of loop ileostomy closure: a prospective study. *Color. Dis*. 2008; 10 (5): 460-464.
- Shelygin Yu. A. et al. *Koloproktologiya* (in Russian). 2016; 2 (56): 25-31.
- Shelygin Yu. A. et al. *Koloproktologiya* (in Russian). 2017; 1 (59): 76-81.

Сведения об авторах:

Веселов Алексей Викторович – к.м.н., руководитель отдела по организационной работе и развитию колопроктологической службы, ФГБУ «ГНЦК им. А. Н. Рыжих» Минздрава России.

Ачкасов Сергей Иванович – д.м.н., профессор, руководитель отдела онкологии и хирургии ободочной кишки, ФГБУ «ГНЦК им. А. Н. Рыжих» Минздрава России.

Сушков Олег Иванович – к.м.н., старший научный сотрудник отдела онкологии и хирургии ободочной кишки, ФГБУ «ГНЦК им. А. Н. Рыжих» Минздрава России. Москалев Алексей Игоревич – к.м.н., руководитель отдела дополнительного профессионального образования, ФГБУ «ГНЦК им. А. Н. Рыжих» Минздрава России.

Ланцов Иван Сергеевич – аспирант отдела онкологии и хирургии ободочной кишки, ФГБУ «ГНЦК им. А. Н. Рыжих» Минздрава России.

About the authors:

Veselov Aleksey Viktorovich – MD, PhD, Head of Management and development of Coloproctology Care Department, State Scientific Centre of Coloproctology n.a. A. N. Ryzhikh.

Achkasov Sergej Ivanovich – MD, Professor & Head, Department of Oncology and Colon Surgery, State Scientific Centre of Coloproctology named after A. N. Ryzhikh.

Sushkov Oleg Ivanovich – MD, PhD, Senior Researcher, Department of Oncology and Colon Surgery, State Scientific Centre of Coloproctology named after A. N. Ryzhikh.

Moskalev Aleksey Igorevich – MD, PhD, Head of the Department of Continuing Professional Education, State Scientific Centre of Coloproctology named after A. N. Ryzhikh.

Lantsov Ivan Sergeevich – Post-graduate Student, Department of Oncology and Colon Surgery, State Scientific Centre of Coloproctology named after A. N. Ryzhikh.